

Toxoplasmosis ocular en niños de Guatemala

Beatriz López,
Jeff Jones,
Byron Arana

Resumen

Antecedentes: En 1999, se llevó a cabo una encuesta serológica y un cuestionario con evaluación de factores de riesgo para *T. gondii* como parte de un proyecto de investigación financiado por CDC de Atlanta, en este estudio se evaluaron 532 niños de 6 meses a 3 años de edad en aldeas de San Juan Sacatepéquez, Municipio del Departamento de Guatemala. Se obtuvo suero y en 2003 se analizó la presencia de anticuerpos, 66 (12.4%) fueron positivos para anticuerpos IgG a *T. gondii*.

Metodología: En 2007, 8 años después del estudio inicial, se intentó localizar a los 66 niños seropositivos para someterlos a un examen oftalmológico buscando toxoplasmosis ocular. Adicionalmente se examinó a 104 niños que habían sido seronegativos en el estudio inicial, como controles. Se obtuvo suero de todos los niños para comprobar su estatus serológico.

Abstract

Background: In 1999 a serologic survey with risk factor questionnaire was conducted as part of a CDC, Atlanta sponsored study examining Guatemalan children 6 months to 3 years of age from villages in the San Juan Sacatepéquez region. Sera was obtained from this study and tested it for *Toxoplasma gondii* antibodies in 2003. Of 532 children, 66 (12.4%) were found to be *T. gondii* IgG antibody positive at that time.

Methods: In 2007, 8 years after the initial study, we attempted to locate the 66 *T. gondii* IgG positive children and evaluate them with eye examinations to look for ocular toxoplasmosis. Additionally 104 children originally seronegative were included as controls. Sera was obtained from all children to establish their serologic status.

Resultados: De los 66 niños seropositivos, 44 (67%) fueron localizados y examinados para lesiones oculares de estos 44 niños, 2 (4.5%, 95% límites de confianza 1%, 15%)₆ presentaron lesiones oculares consistentes con toxoplasmosis ocular. Sin embargo, solo la familia de dos de estos niños accedió a la toma de las fotografías para documentar las lesiones.

Conclusiones: Se observaron lesiones oculares consistentes con toxoplasmosis ocular en 4.5 % y documentaron en 2.25 % de los niños guatemaltecos infectados a los que se les dio seguimiento 8 años más tarde. Este dato sugiere que la toxoplasmosis ocular puede estar presente en los niños guatemaltecos infectados con *Toxoplasma gondii* a edad temprana.

Results: Of the 66 *T. gondii* IgG positive children, 44 (67%) were located and examined for ocular disease. Of these 44 children, 2 (4.5%, 95% confidence interval 1%, 15%) had eye lesions consistent with ocular toxoplasmosis. However, only the family of 2 children consented to ocular photographs to document the lesions. (Newcombe, 1998)

Conclusions: Lesions consistent with ocular toxoplasmosis were present in 4.5 % and documented in 2.25% of Guatemalan children infected by 3 years of age and followed-up 8 years later. These data suggest that ocular toxoplasmosis could be present in Guatemalan children infected with *Toxoplasma gondii* at an early age.

Introducción

La toxoplasmosis es una zoonosis endémica, producida por el parásito intracelular *Toxoplasma gondii*, el cual pertenece al grupo de los coccidios. Posee una distribución mundial e infecta a una gran proporción de especies animales, mamíferos y aves. Se caracteriza por ser una enfermedad granulomatosa generalizada del sistema nervioso central, que se define por la presencia de manifestaciones clínicas anatomopatológicas causadas por la presencia del protozoo intracelular (1-3).

La toxoplasmosis ocular es una de las principales manifestaciones clínicas de la infección humana causada por el parásito *T. gondii*. Es la causa más común de uveítis posterior, caracterizada por recurrencias que conllevan a una pérdida significativa de la visión. La manifestación ocular más frecuente es la corioretinitis, tanto en una primoinfección como en la recidiva de una forma congénita. Los síntomas más comunes en los pacientes con toxoplasmosis ocular son visión borrosa, fotofobia, alta presión ocular, dolor ocular y ojo rojo. El diagnóstico se basa en el aspecto clínico de las lesiones oculares y el resultado positivo para la enfermedad en el análisis de laboratorio. La necesidad de la terapia, tipo de droga a utilizar y duración del tratamiento son individualizados y determinados por factores como localización de la infección, severidad de la respuesta inflamatoria, amenaza a la visión, estado del ojo y estado inmune del paciente.

En el ámbito mundial se sabe poco de la proporción de niños que desarrolla problemas oculares luego de una infección por *T. gondii*, o si ciertos genotipos del parásito producen más daño a nivel ocular que otros. La prevalencia de la enfermedad ocular como secuela de la infección con *T. gondii* se ha encontrado hasta en 17% de las personas infectadas en Erechim, una comunidad en el sur del Brasil (4).

Actualmente no hay una recomendación específica para evitar la infección por *T. gondii* en personas con un sistema inmunológico normal, que no sean mujeres embarazadas. Sin embargo, si se encuentran altos niveles de enfermedad ocular asociados a infección por *T. gondii*, particularmente en las áreas del mundo con los tipos más virulentos de *T. gondii*, se deberían hacer recomendaciones preventivas aun para personas inmunocompetentes.

En 1999, se llevó a cabo una encuesta serológica y un cuestionario con evaluación de factores de riesgo para *T. gondii* como parte de un proyecto de investigación financiado por los Centros para el Control y Prevención de Enfermedades CDC, de Atlanta, EE.UU. En este estudio se evaluó a niños de 6 meses a 3 años de aldeas de San Juan Sacatepéquez., Guatemala. Se obtuvo suero y se analizó la presencia de anticuerpos durante el año 2003. De los 532 niños, 66 (12.4%) fueron positivos para anticuerpos IgG a *T. gondii*, lo que indica infección crónica por el parásito (5).

El objetivo principal de este estudio fue determinar la prevalencia de lesiones oculares compatibles con toxoplasmosis en niños seropositivos a anticuerpos anti *T. gondii* y comparar la prevalencia de dichas lesiones con un grupo control no seropositivo (niños seronegativos en la evaluación inicial) Además determinar el tipo y extensión de lesiones de corioretinitis toxoplásmica (lesiones que afectan la retina y que tienen ciertas características particulares que las identifican) que se presentan en niños seropositivos a *T. gondii*.

No fue posible localizar a todos los niños calificados como seropositivos en el estudio inicial, ni todos accedieron a participar, sin embargo un 67 % fue localizado y examinado. Se observaron lesiones oculares consistentes con toxoplasmosis en 4.5 % de los niños infectados. Este es el primer estudio que se realiza en el país sobre este problema, se espera que genere conciencia en las instancias encargadas de las políticas de prevención en salud.

Materiales y Métodos

El estudio se llevó a cabo en el área urbana de San Juan Sacatepéquez, cabecera del municipio, el cual pertenece al departamento de Guatemala. Es un área urbana situada a 32 Km. al oeste de la Ciudad de Guatemala. Los niños provenían de siete aldeas: Estancia del Rosario, Los Quelex, Los Pirires, Los Ajvix, Las Palmas, San Fco. Las Lomas y Los Caneles, aldeas que en 1999 participaron en el estudio (5).

Inicialmente se revisó el censo efectuado, en estas aldeas para localizar a los niños que participaron en el estudio efectuado en 1999. La edad y nombre del niño se verificó revisando el certificado de nacimiento y se actualizaron las bases de datos. Técnicos de campo debidamente entrenados localizaron a los niños que fueron seropositivos para *T. gondii* y se solicitó autorización a los padres o encargados quienes firmaron el formulario del consentimiento informado.

Las casas de habitación fueron georeferenciadas para facilitar la localización de los niños, las lecturas del GPS se encuentran en una base de datos.

En este estudio se determinó la prevalencia de lesiones oculares asociadas a títulos serológicos positivos para la infección por *Toxoplasma*. Se incluyó un grupo control seronegativo con las mismas características etnodemográficas que los casos.

El tamaño de muestra corresponde al número de niños seropositivos encontrados en el estudio anterior.

El diseño del estudio fue de tipo caso-control, prospectivo, pareado por edad y localidad de residencia. La población estudiada estuvo compuesta por aquellos individuos que tuvieron un prueba positiva para *Toxoplasma* en la encuesta realizada en 1999 (5) y seronegativos de las mismas localidades. Los 44 niños localizados fueron sometidos a un examen ocular por un oftalmólogo especialista en retina, y fondo de ojo quien realizó una oftalmoscopia indirecta.

La oftalmoscopia indirecta o examen del fondo de ojo ha sido aceptada como un método complementario de diagnóstico. Mediante la observación directa de las estructuras oculares se pueden detectar patologías o anomalías inherentes al ojo. Las lesiones se clasifican de acuerdo a la probabilidad que sea toxoplasmosis.

Se tomaron fotografías para documentarlas en los casos en donde se observaron lesiones sospechosas. Las lesiones identificadas fueron fotografiadas en una clínica oftalmológica especialmente equipada con una cámara *Retcam*. El oftalmólogo a cargo de los exámenes estuvo asesorado por el Dr. Gary Holland de la Universidad de California; Los Angeles, EE.UU, quien revisó las fotos de las lesiones identificadas.

Se utilizó un formulario para obtener la historia médica y ocular de los sujetos del estudio. Adicionalmente se obtuvo sangre venosa para separar el suero y medir la presencia de anticuerpos IgG a *T. gondii* con un ensayo de ELISA, empleando el *kit de Platelia Toxo IgG TMB EIA* en los niños participantes y verificar así su estatus serológico.

Resultados

El total de niños examinados fue de 148. Esta población estuvo compuesta por 44 niños seropositivos y 104 niños seronegativos como grupo control. Todos los niños examinados habían participado en 1999 en una encuesta serológica y un cuestionario con evaluación de factores de riesgo para *T. gondii*, como se explicó anteriormente.

Los resultados del examen oftalmológico realizado se presentan en la Tabla 1. En 1999 los niños tenían de 6 meses a 3 años de edad y a la fecha del estudio tenían entre 8 y 11 años.

Tabla 1

Sujetos examinados en 2007 Estudio Toxoplasmosis Ocular

Sujetos	Seropositivos 1999	Seronegativos 1999 (control)	Todos
Número de Sujetos	66	466	532
Perdidos en seguimiento 2007	22*	--	
Examen ocular 2007	44	104**	148
Con lesiones oculares sugestivas 2007	2	2	4

*Razones: Migraron, no se localizaron o se negaron a participar

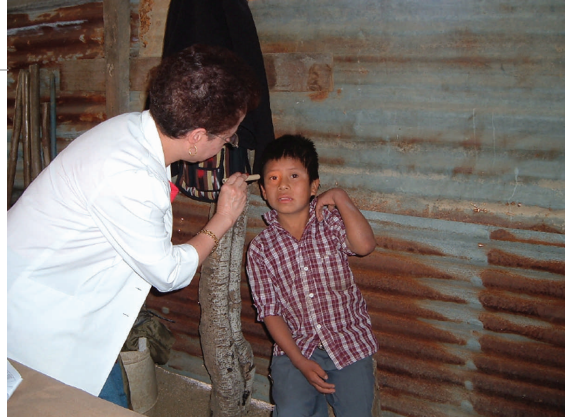** 28 de estos niños fueron seropositivos en 2007 (27%)

De los 66 niños seropositivos a *T. gondii* en 1999, 44 (67%) fueron localizados y examinados para lesiones oculares. Los niños que no fueron localizados y los que no se les pudo dar seguimiento habían migrado, no se conocía su paradero o se negaron a participar. De estos 44 niños, dos (4.5%, 95% límites de confianza 1%, 15%) (6) presentaron lesiones oculares consistentes con toxoplasmosis ocular. Del grupo control (seronegativos en 1999) también se encontraron dos niños con lesiones oculares consistentes con toxoplasmosis.

Se obtuvo autorización de los padres para tomar fotografías retinianas y documentar dos casos (estas son dos niñas, gemelas idénticas de 10 años), una del grupo control y otra del grupo de seropositivos.

Fotografías
del trabajo de campo en
San Juan Sacatepéquez

Oftalmóloga
realizando el examen
ocular a los niños del
estudio



En las Figuras 1 y 2 se presentan las fotografías de la retina y el diagnóstico de las dos niñas cuya familia permitió el examen, mismas que fueron revisadas por el Dr. Gary Holland , quien concluyó que las fotografías eran consistentes con cicatrices y lesiones activas de toxoplasma.

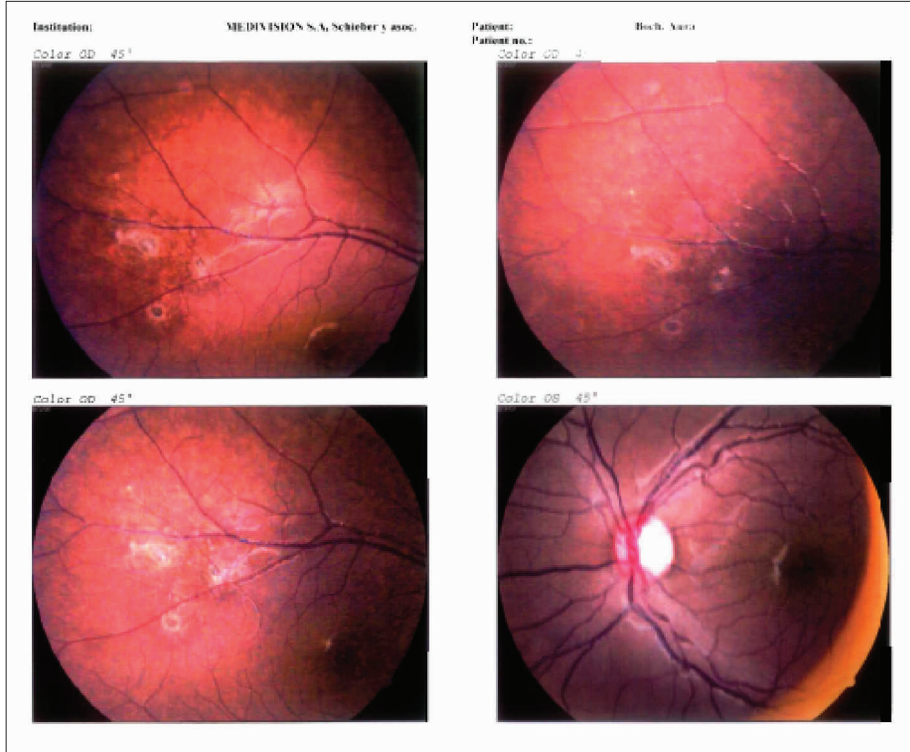


Figura 1.
Una niña de 10 años sin evidencia serológica de infección por Toxoplasma en 1999. Pero que fue seropositiva en 2007. Diagnóstico: Lesiones corioretinianas en arcada superior (tres lesiones), en ojo derecho bien definidas, el tamaño oscila entre 02-04 diámetro de disco. El centro de las tres lesiones se observa hiperpigmentado.

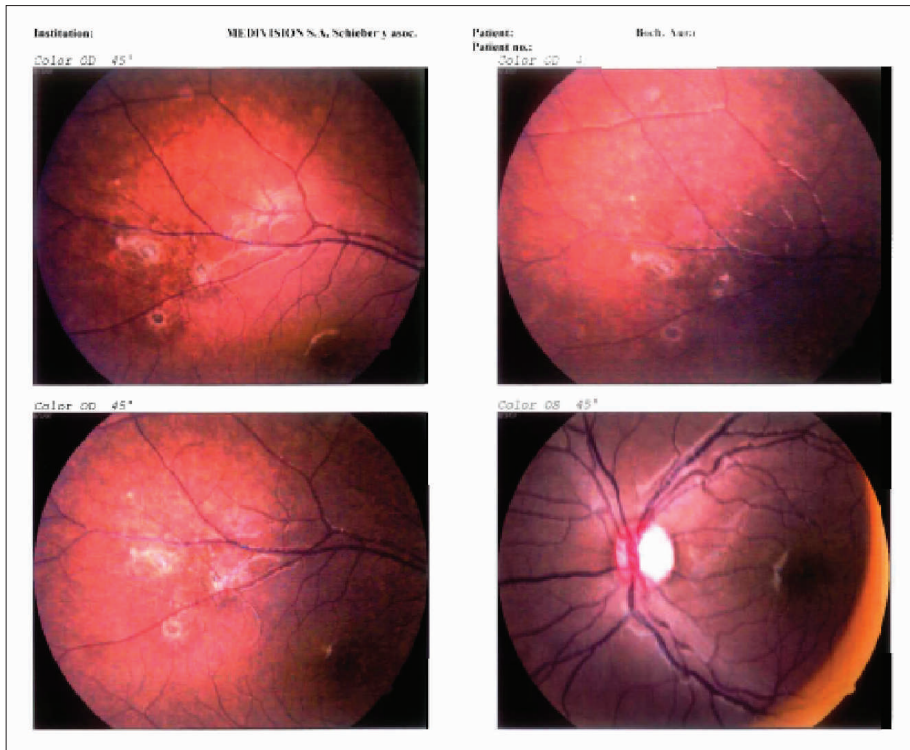


Figura 2.
Una niña de 10 años seropositiva desde 1999. Diagnóstico: Con lesiones corioretinianas al final de la arcada inferior en ojos izquierdo, con bordes más definidos y lesión satélite inferior en centro

Discusión de resultados

Los resultados muestran que los niños seropositivos a *Toxoplasma gondii* pueden desarrollar lesiones oculares; si bien no se realizó un examen ocular en 1999, puede asumirse que las lesiones ocurrieron posterior a la infección, como reporta la literatura. Estos hallazgos apoyan el hecho que la toxoplasmosis adquirida puede llevar al desarrollo tardío de lesiones oculares (5).

En el caso de las niñas cuya familia accedió a la fotografía de retina una de las niñas era positiva desde 1999. La segunda debió infectarse después de esa fecha, lo cual es bastante probable ya que ambas comparten el mismo ambiente. Esto concuerda con lo reportado en la literatura (4) acerca de que la prevalencia aumenta entre los 3-10 años de edad.

Es de hacer notar que de los 466 niños seronegativos en 1999, 144 participaron como grupo control de los cuales 44 (27%) fueron en este estudio seropositivos, lo que indica que se reconvirtieron en este periodo de tiempo, o que también concuerda con lo afirmado por Jones *et al* (5) quienes reportaron que hay relación entre la seroconversión y la edad. Es posible que pueda haber individuos que fuesen más resistentes a la infección por *T. gondii* por factores genéticos o ambientales (3).

Se puede concluir que las lesiones oculares consistentes con toxoplasmosis ocular se presentaron en 4.5 % y se documentaron en 2.5 % de los niños guatemaltecos infectados y que se localizaron 8 años más tarde del estudio inicial. Las lesiones observadas son definidas como retinocoroiditis de carácter difuso crónico que son las lesiones que más frecuentemente se asocian con una toxoplasmosis. Este dato sugiere que la toxoplasmosis ocular puede presentarse en los niños guatemaltecos infectados a edad temprana. La infección adquirida de toxoplasmosis puede resultar en el desarrollo de lesiones oculares.

Los resultados del presente estudio pueden no ser representativos de la población guatemalteca en general. Hubo problemas en localizar a algunos individuos y dificultades para obtener las fotografías retinianas en otros, sin embargo es el primer estudio que se realiza en Guatemala sobre el tema y se demostró que las lesiones oculares pueden presentarse en niños que han sido infectados por *T. gondii*.

Persisten varias interrogantes acerca de las implicaciones de la infección de *T. gondii*, por ejemplo, cuales son los genotipos que más causen la infección ocular o congénita, qué genotipos circulan en Guatemala y si son similares con los que causan altas tasas de toxoplasmosis en Brasil.

La toxoplasmosis adquirida ha sido considerada como una enfermedad benigna, autolimitante en individuos inmunocompetentes y usualmente no se administra tratamiento. Observando el hecho de que personas, especialmente niños, pueden desarrollar complicaciones oculares, se puede sugerir cambios en

los paradigmas de tratamiento y manejo de estos pacientes y en el uso de un apropiado tratamiento antiparasitario al momento de presentarse la infección. Debe investigarse si la administración de este tratamiento puede reducir la carga parasitaria o prevenir las infecciones oculares, lo cual tiene implicaciones en el manejo de la enfermedad en el país por lo que se espera que este trabajo estimule más investigaciones de este parásito y sus causas en Guatemala y Centroamérica. Divulgar una mayor conciencia de los cambios que ocurren en la toxoplasmosis ocular por parte del oftalmólogo, conducirá a desarrollar mejores y más efectivas formas de prevención.

Se recomienda continuar estudios sobre la prevalencia de toxoplasmosis en la población guatemalteca en diferentes edades para definir el patrón por el cual se adquiere la infección en nuestro medio. Sería conveniente, también, implementar programas de educación en salud que incluyan información sobre toxoplasmosis y como prevenirla, sobre todo para mujeres jóvenes y niñas. Finalmente se sugiere la realización de una encuesta a oftalmólogos del país para ver la frecuencia de hallazgo de lesiones corioretinianas consistentes con toxoplasmosis ocular.

